

UTILIDAD Y SISTEMATIZACIÓN DE LAS TÉCNICAS DE CIRUGÍA ONCOPLÁSTICA EN LA PREVENCIÓN Y CORRECCIÓN DE LAS SECUELAS DEL TRATAMIENTO CONSERVADOR CONSIDERACIONES ONCOLÓGICAS Y COSMÉTICAS

Dres. Eduardo González, Carlos Cresta Morgado, Cristina Noblía, Eduardo Armanasco, María Azar, Diana Montoya, Martín Ipiña *

Leído el 24 de noviembre de 2005

RESUMEN

Objetivos

Analizar y sistematizar las técnicas de cirugía oncoplástica en la prevención y corrección de las secuelas del tratamiento conservador, evaluando los resultados oncológicos y cosméticos. Experiencia del Departamento de Mastología del Instituto de Oncología Ángel H. Roffo.

Material y método

Este estudio analiza 82 pacientes sometidas a diferentes técnicas de reconstrucción mamaria inmediata y diferida asociadas al tratamiento conservador del cáncer de mama, entre 1994 y 2005, con corrección de simetría inmediata en la mayoría de los casos. Se incluyeron pacientes estadio I, II y IIIA, siendo el diámetro tumoral medio de 2,49 cm (1,0-5,5 cm). Todas las pacientes con reconstrucción inmediata recibieron radioterapia adyuvante. Cinco pacientes recibieron quimioterapia de inducción. El seguimiento medio de la serie fue de 54 meses (rango 5-118). Los resultados fueron analizados estadísticamente con el test de Kaplan-Meier.

Resultados

Las tasas actuariales a 5 años de recidivas locales, sobrevida global y sobrevida libre de enfermedad fueron de 8,3%, 93,2% y 81,3%, respectivamente. La tasa de complicaciones en el grupo de reconstrucciones inmediatas fue de 28% y en el de diferidas 60%. Los resultados cosméticos fueron excelentes, muy buenos y buenos en el 85% de los casos de reconstrucción inmediata y en el 50% de los casos de reconstrucción diferida.

Conclusiones

La aplicación de las técnicas de cirugía oncoplástica en el tratamiento conservador del cáncer de mama permite la conservación del órgano con buen resultado estético, seguridad oncológica y beneficio psicológico marcado para las pacientes. Estas técnicas demostraron ser útiles para incrementar las indicaciones de cirugía conservadora en pacientes con contraindicaciones relativas.

* Departamento de Mastología, Instituto de Oncología Ángel H. Roffo. Universidad de Buenos Aires, Buenos Aires, Argentina.

SUMMARY

Objective

To assess oncologic and cosmetic outcomes in women with breast carcinoma treated with breast-conserving therapy using oncoplastic techniques. To analyze breast-conserving therapy sequel and to systematize oncoplastic techniques to be at Ángel H. Roffo Institute (Department of Mastology).

Methods

This study analyzed 82 patients who underwent immediate and delayed breast reconstruction with different cosmetic surgical techniques associated with breast conserving treatment, between 1994 and 2005 with immediate symmetry correction in most of the cases. Stage I, II and III, patients were included. Average tumor diameter was 2.49 cm (1.0-5.5 cm). All patients with immediate breast reconstruction received postoperative radiotherapy. Five patients received preoperative chemotherapy to down-size tumors. Mean follow-up was 54 months (range 5-118). Results were analyzed statistically using Kaplan-Meier estimates.

Results

The actuarial 5-year local recurrence rate was 8.3%, the overall survival rate was 93.2% and the metastasis-free survival rate was 81.3%. The complications rate was 28% in the immediate breast reconstruction group and 60% in the delayed breast reconstruction group. Cosmesis was favorable in 85% of cases in immediate breast reconstruction group and 50% in the delayed breast reconstruction group.

Conclusions

The use of oncoplastic techniques in breast-conserving treatment favours good results (breast conservation), oncologic security and a good psychological benefit. This approach might be useful in extending the indications for conservative therapy.

KEY WORDS: BREAST CANCER - BREAST SURGERY - MAMMOPLASTY - ONCOPLASTIC SURGERY

INTRODUCCIÓN

El tratamiento conservador del cáncer de mama es en la actualidad el procedimiento quirúrgico estándar en la mayoría de las pacientes con carcinomas invasores de hasta 5 cm de diámetro.¹⁻³ Con el tiempo sus indicaciones se fueron ampliando para tratar carcinomas ductales in situ, grandes tumores, tumores centrales y carcinomas localmente avanzados luego de quimioterapia de inducción.⁴⁻⁹

Sabemos que por definición la conservación mamaria comprende el control oncológico local/

regional de la enfermedad, preservando la mama con un buen resultado estético; esta premisa para ser cumplida exige el análisis y solución de situaciones en donde las resecciones con margen de seguridad implican muchas veces resultados cosméticos no deseados que empeoran con la radioterapia adyuvante.

Conocer y saber emplear las vías de abordaje, incisiones estéticas y técnicas de modelado glandular indicadas para evitar estas secuelas, logra un 70% de buenos resultados (Figuras 1 y 2), dejando entre un 20% al 30% de deformidades residuales que requieren una corrección quirúrgica.

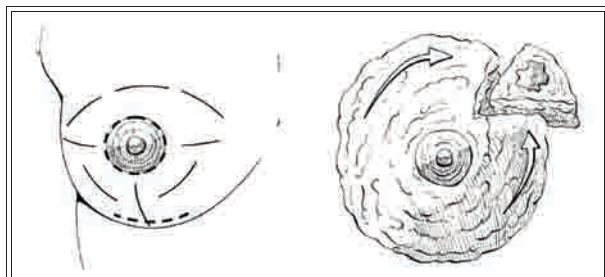


Figura 1. Vías de abordaje y modelado glandular.

gica secundaria (Figura 3).¹⁰

Es en las limitaciones de la cirugía conservadora con relación entre volumen mamario y volumen tumoral o la ubicación de la lesión (por ejemplo, tumores centrales), clásicas contraindicaciones relativas del procedimiento,¹¹ donde la cirugía oncoplástica intenta lograr la conservación mamaria y la reconstrucción inmediata con seguridad oncológica en condiciones anatómicas adversas. El intento de facilitar el tratamiento radiante de la mama operada es también el objetivo de la cirugía oncoplástica (CO). El factor decisivo para iniciar y desarrollar estas técnicas y la secuencia relacionada a los otros tratamientos (quimioterapia, radioterapia) fue punto de análisis interdisciplinarios para evaluar su seguridad y resultados. Esta demanda fue claramente motivada para evitar los problemas de reexéresis (ampliación de los márgenes de resección) y las complicaciones de la cicatrización de las heridas y sus secuelas generalmente magnificadas por la radioterapia.

La denominación "cirugía oncoplástica" fue enunciada por primera vez en 1994 por Werner

Audretsch,¹² para definir los procedimientos de reconstrucción inmediata o diferida de los defectos secundarios a mastectomías totales o parciales y con posterioridad se han publicado múltiples técnicas que pueden perfectamente incluirse en denominación, como: las de "reparación de defectos centrales", Grisotti;¹³ "recentralización del complejo areola-pezones", Petit;¹⁴ "cuadrantectomía cosmética", Silverstein;¹⁵ "cirugía terapéutica coestética", S. Goes;¹⁶ "mamoplastia de los tumores de cuadrantes inferiores", K. Clough;¹⁷ "biopsia en espejo" o "cirugía bilateral de QUART", Veronesi.¹⁸ Últimamente las técnicas de mastoplastia de reducción, Bouvet-Singleton-Nos,¹⁹⁻²⁰ y el uso del colgajo de *latissimus dorsi* han sido incluidos en muchos protocolos de conservación, Slavin,²¹ Zoetmulder.²²

En este estudio se analiza la experiencia de 10 años con procedimientos de cirugía oncoplástica en el tratamiento conservador del cáncer de mama en el Departamento de Mastología del Instituto Ángel H. Roffo, con el objetivo de evaluar las indicaciones, técnicas utilizadas, resultados oncológicos y cosméticos, y proponer una clasificación de los "casos problema" y la sistematización de las técnicas para su solución. Por último, se plantea una clasificación de diferentes niveles de complejidad de los procedimientos reconstructivos que necesariamente deben ser evaluados por el cirujano que emprenderá estos tratamientos.

MATERIAL Y MÉTODO

Entre octubre de 1994 y abril de 2005, fue-

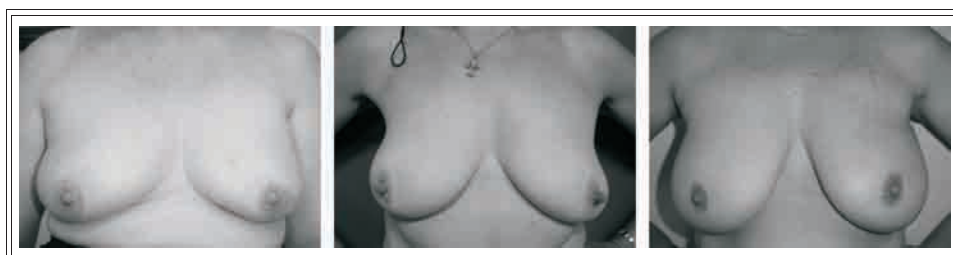


Figura 2. Buenos resultados de tratamiento conservador.

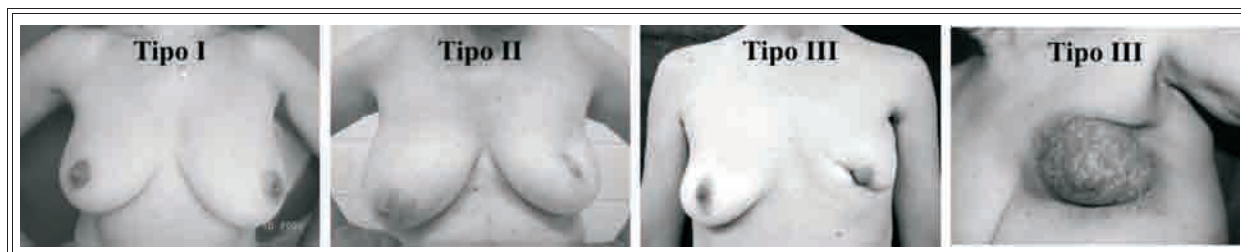


Figura 3. Secuelas postratamiento conservador. Clasificación (10).

ron realizados 82 procedimientos inmediatos y diferidos de cirugía oncoplástica y tratamiento conservador en 82 pacientes en nuestra institución, y fueron la base de este estudio. Los datos se obtuvieron de las historias clínicas y fueron ingresados a un programa de recolección de información. Cada paciente fue evaluada en forma individual para indicar el tratamiento oncológico correcto según pautas de la institución, y tomar la decisión de la técnica a seguir. Se tomaron fotos en el pre-, posoperatorio inmediato y alejado para analizar los resultados obtenidos por el equipo actuante y un observador independiente, además de la opinión de la paciente.

En nuestra serie sobre 82 pacientes tratadas con procedimientos de cirugía oncoplástica y tratamiento conservador 72 (87,8%) fueron reconstruidas en forma inmediata y 10 (12,2%) diferida.

HISTOLOGÍA DE LOS TUMORES	
Tipo histológico	n
Carcinoma ductal invasor	52
Carcinoma lobulillar invasor	14
CDIS	1
Paget (solo o con CDI/CDIS)	9
Otros	6
TOTAL	82
Edad media: 52,57 años.	
Período: 10/1994 a 04/2005.	

Tabla I

La edad media fue 52,57 años (rango 33-76) y el diámetro tumoral medio fue 2,49 cm (rango 1,0-5,5 cm). Nueve pacientes se estadiaron como enfermedad de Paget, 1 paciente Tis, 31 pacientes estadio I, 36 pacientes estadio II y 5 pacientes estadio III. La histología de los tumores hallados se muestra en la Tabla I. En todos los tumores invasores fue explorada la axila con vaciamiento axilar, salvo en tres oportunidades en las que se utilizó la técnica del ganglio centinela. En estos 3 casos no se constató compromiso ganglionar y no se realizó el vaciamiento. La histología de la axila mostró metástasis ganglionar en el 32% y ausencia de enfermedad en el 68%. Los 5 pacientes con estadio III recibieron quimioterapia de inducción previa a la cirugía y todos

RECONSTRUCCIÓN INMEDIATA Parámetros a analizar para decidir la técnica quirúrgica
Tamaño de la mama Volumen. Relación volumen mamario/volumen tumoral.
Ubicación de la lesión Tumores centrales. Hora 12. Hora 6. Inferiores laterales o inferiores mediales. Cuadrante superior interno. Cuadrante superior externo.
Situaciones especiales Cáncer localmente avanzado.

Tabla II

NIVELES DE COMPLEJIDAD DE LAS TÉCNICAS RECONSTRUCTIVAS	
Nivel 1	Modelado glandular simple. Técnica de Andrea Grisotti. Bolsa de tabaco.
Nivel 2	Mastoplastias de reducción. <i>Round block</i> . Prótesis.
Nivel 3	Colgajos miocutáneos o libres. <i>Latissimus dorsi</i> . TRAM <i>flap</i> . SIEA <i>flap</i> .

Tabla III

fueron respondedoras al tratamiento, posteriormente completaron adyuvancia con quimioterapia y radioterapia.

En todos los casos de reconstrucción inmediata fueron analizados los márgenes de resección intraoperatoriamente por congelación, y solamente en un caso la biopsia diferida constató el compromiso de los mismos, siendo la paciente reintervenida para su ampliación. En los casos de mastoplastias de reducción, se marcaron con clips metálicos (titanio) los márgenes de tejido mamario donde se hizo la resección. Todas las pacientes recibieron radioterapia de volumen mamario con *boost* y tratamientos adyuvantes de acuerdo a los protocolos de la Institución.

Se evaluó a cada paciente con indicación de cirugía conservadora y se analizaron las características de la mama (forma, volumen, ptosis), el tumor, su localización y el estadio de la enfermedad, y se establecieron parámetros del posible defecto a prevenir para decidir la necesidad de una reconstrucción inmediata (Tabla II).

Una vez establecido el riesgo de un mal resultado estético con la técnica convencional establecida por la comparación con fotos de pacientes con características similares sin reconstrucción y con secuela, se propone la táctica quirúrgica aconsejada.

Establecimos de acuerdo a nuestra experiencia tres niveles de complejidad de las técnicas reconstructivas, que deben ser conocidas para el éxito del procedimiento (Tabla III). Establecido el riesgo de secuela se propone la técnica seleccionada de acuerdo a la siguiente sistematización:

Lesiones centrales

EN MAMAS PEQUEÑAS O MEDIANAS

Técnica de resección del complejo areola-pezones (CAP) y reconstrucción con colgajo cutáneo-glandular de avance inferior lateral (técnica de Andrea Grisotti)¹³ (Figuras 4 y 5).

EN MAMAS GRANDES Y/O PTOSIS MAMARIA

Resección del CAP y reconstrucción con técnicas de mastoplastia "T" invertida con o sin con-

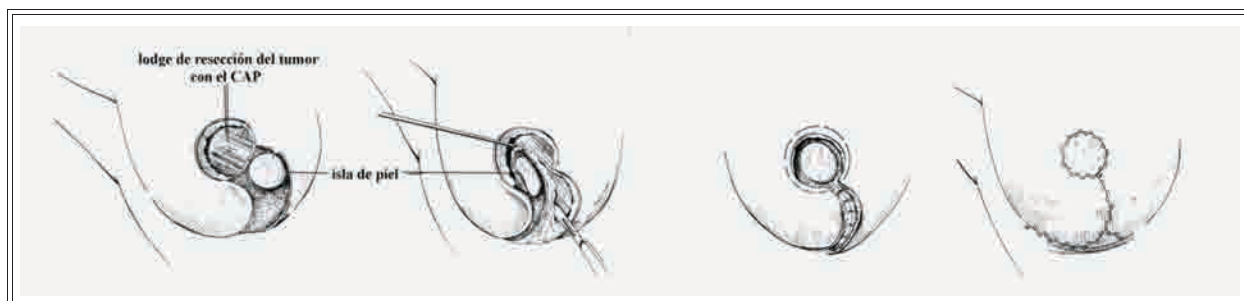


Figura 4. Técnica de A. Grisotti.

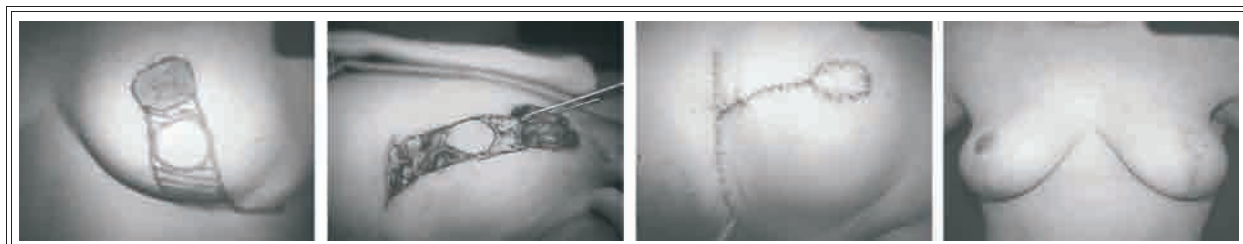


Figura 5. Técnica de A. Grisotti. Enfermedad de Paget de areola y pezón izquierdo. Resección, rotación del colgajo dermoglandular y procedimiento terminado con resultado final.

fección de neoareola con colgajo cutáneo glandular (Figuras 6 y 7).

EN SITUACIONES ESPECIALES

Resección losange del CAP y cierre simple con jareta en bolsa de tabaco (Figura 8). Excepcionalmente se indica resección losange y cierre transversal.

Lesiones de otros cuadrantes donde no es necesaria la resección del CAP

LESIONES DE HORA 12 EN MAMAS PEQUEÑAS

Se usa la técnica de *round-block* (Louis Beneili),²³ donde el defecto residual de la resección del tumor se corrige movilizándolo, rotando y reconstruyendo la glándula, y compensando el exceso cutáneo con resección de piel periareolar y

cierre con una jareta y sutura en el borde de la areola (Figuras 9 y 10).

LESIONES EN HORA 12

EN MAMAS MEDIANAS O GRANDES

Mastoplastia con diseño de "T" invertida y conservación del CAP con pedículo inferior (Figuras 9 y 11) o técnica de *round-block* (Figura 10).

LESIONES LATERALES Y MEDIALES

CON MAMAS MEDIANAS O GRANDES

Mastoplastia con diseño de "T" invertida, técnica bipediculada de Mc Kisson para garantizar la buena vascularización del CAP y reconstrucción del defecto de volumen con colgajos glandulares desepidermizados, diseñados y rotados de acuerdo al defecto a corregir (Figuras 9 y 12).

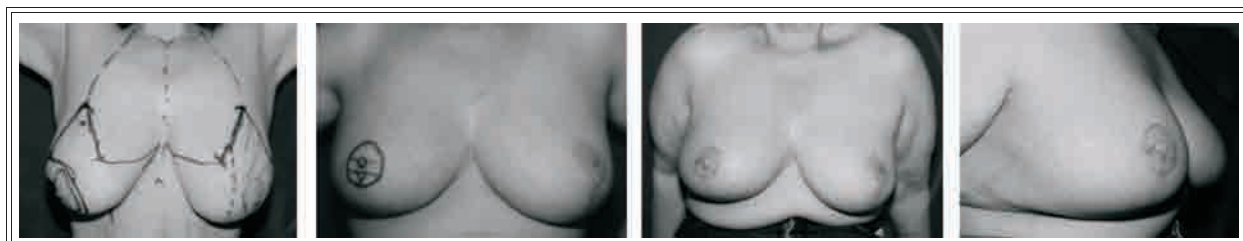


Figura 6. Mastoplastia sin neoareola. Tumor central de mama derecha. Resección con margen oncológico resecando el complejo areola-pezón y vaciamiento axilar por la misma vía. Corrección simultánea de simetría. Resultado inmediato y alejado con reconstrucción del CAP.

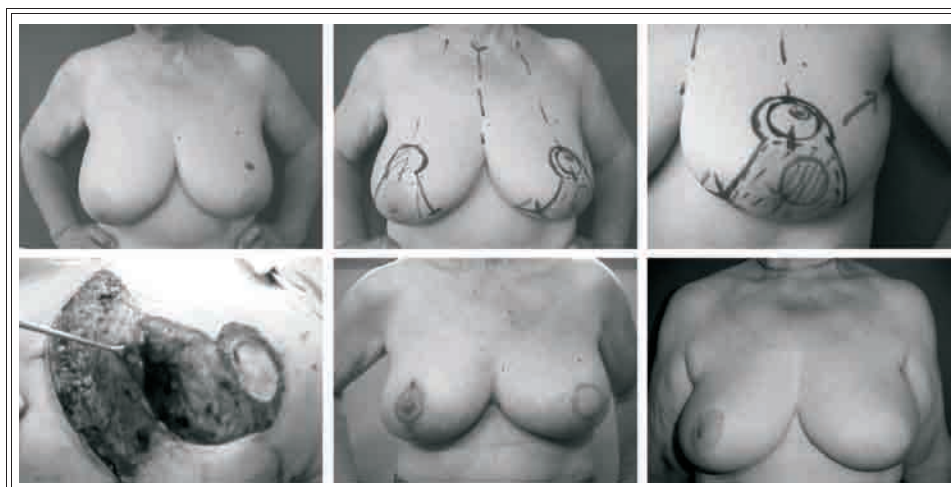


Figura 7. Mastoplastia con neoareola. Tumor central de mama izquierda. Resección con margen oncológico reseccando el complejo areola-pezones y vaciamiento axilar por la misma vía. Corrección simultánea de simetría. Resultado inmediato y alejado previa reconstrucción del CAP.

LESIONES EN HORA 6 O ADYACENTES
DE CUADRANTES INFERIORES
EN MAMAS MEDIANAS Y GRANDES

Mastoplastia con diseño de "T" invertida con conservación del CAP a pedículo superior y reparación del volumen con colgajos glandula-

res laterales (Figura 13).

LESIONES EN CUADRANTE SUPERIOR INTERNO

Esta región de la mama establece un desafío particular por el problema estético que generan los defectos de volumen y las cicatrices. Esta zo-

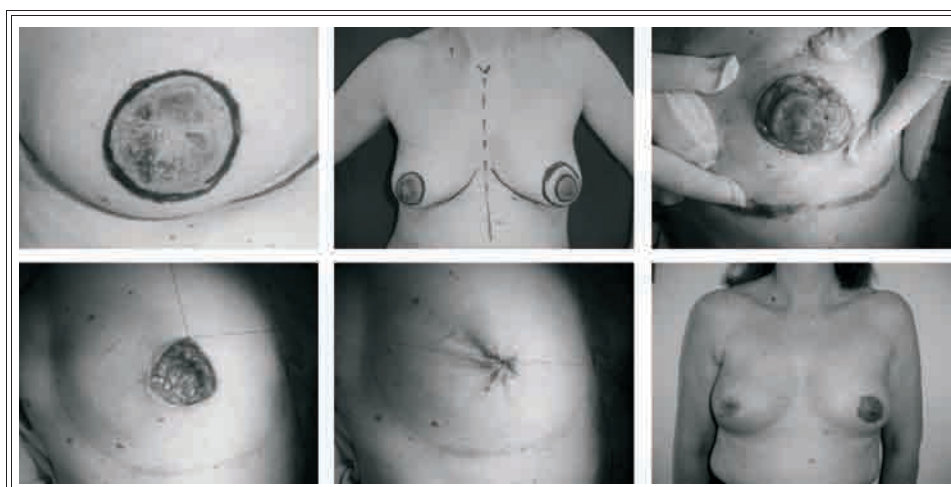


Figura 8. Técnica de "cierre en bolsa de tabaco". Enfermedad de Paget que compromete areola y pezón de mama derecha, sin signos de compromiso en el resto de la mama. Resección y cierre con jareta en bolsa de tabaco. Corrección simultánea de simetría.

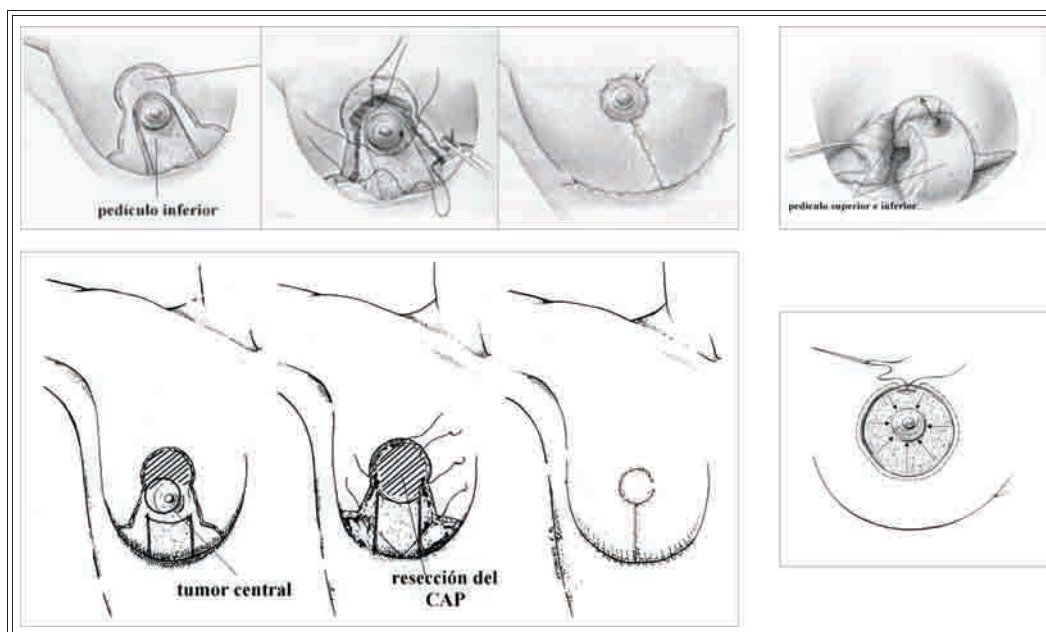


Figura 9. Esquema de técnicas de mastoplastia de reducción más utilizadas. Arriba izquierda: pedículo inferior. Arriba derecha: bipediculada (Mc Kisson). Abajo izquierda: reducción con neareola. Abajo derecha: *round block*.

na fue definida por ese motivo "*no man's land*" por Andrea Grisotti.¹³ La corrección inmediata de los defectos a este nivel pueden ser solucionados en la mayoría de los casos utilizando las técnicas arriba mencionadas (*round-block*, mastoplastias a pedículo inferior, Mc Kisson, etc.), pero en situaciones especiales como en tumores superficiales que deben ser resecados con la piel adyacente, es necesario emplear otros procedimientos. Se indica en estas pacientes la reconstrucción inmediata con un colgajo miocutáneo de dorsal ancho (*latissimus dorsi*) diseñado de

acuerdo al tamaño del defecto a corregir (Figura 14); o en su defecto, colgajos rotatorios de cuadrante superior externo de la mama (Clough K)¹⁷ (Figura 15).

LESIONES EN CUADRANTE SUPERIOR EXTERNO

En pacientes con defectos de volumen y cicatrices previas en cuadrante superior externo es posible utilizar también un colgajo miocutáneo de *latissimus dorsi* o excepcionalmente TRAM flap o SIEA flap (Figura 16).²⁵

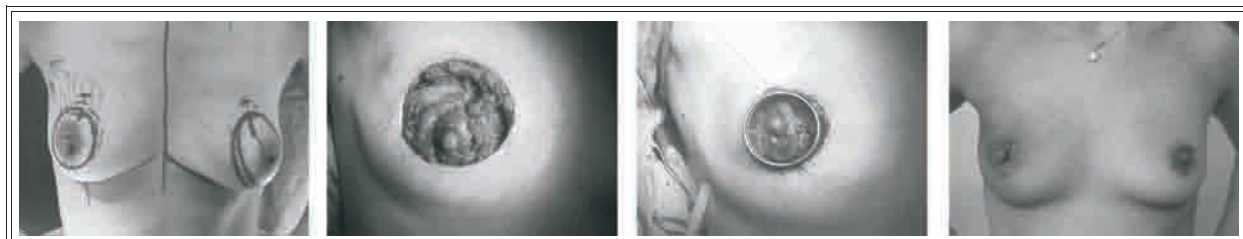


Figura 10. Técnica de *round block*. Tumor de hora 12 de mama derecha de 4 cm y mama de pequeño volumen. Resección con margen oncológico, vaciamiento axilar y reconstrucción con técnica de *round block*. Corrección simultánea de simetría. Resultado final luego de la radioterapia.

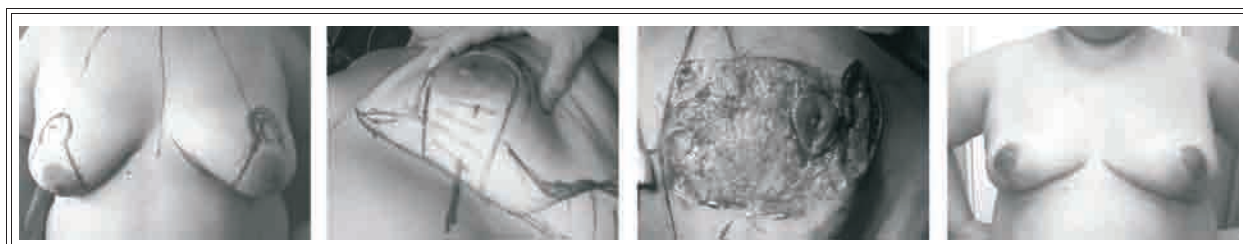


Figura 11. Mastoplastia a pedículo inferior. Tumor de hora 12 de mama izquierda. Resección con margen oncológico y vaciamiento axilar por la misma vía. Reconstrucción con mastoplastia a pedículo inferior. Corrección simultánea de simetría. Resultado final.

SITUACIONES ESPECIALES

En pacientes con indicación de conservación mamaria en el tratamiento del cáncer localmente avanzado con quimioterapia de inducción y rescate quirúrgico, donde es imprescindible contar con márgenes amplios de resección y buen control local, toda la gama de técnicas arriba expuestas solas o combinadas pueden ser aplicadas con excelente resultado. (Figura 17).

La corrección de la simetría la realizamos de preferencia en forma simultánea en el 55% de los casos que la necesitaron o diferida en caso de no deseo de la paciente.

El vaciamiento axilar o el ganglio centinela puede hacerse sin inconvenientes desde la misma incisión mamaria sin alterar el promedio de

ganglios extirpados, como lo demostramos en una publicación anterior de nuestro grupo.²⁴

Una vez descrita la sistematización de técnicas propuestas, se muestran en la Tabla IV las indicaciones realizadas de acuerdo a los defectos a prevenir.

La reconstrucción mamaria diferida de las secuelas del tratamiento conservador se encuentra limitada por la retracción cicatrizal, radiodermatitis y fibrosis. Clough¹⁰ dividió por su complejidad a estas secuelas en tres tipos de acuerdo a las alteraciones de la simetría, volumen y forma (Figura 3).

La corrección en estas situaciones es dificultosa, sobre todo por los efectos de la radioterapia previa que hace necesaria en la mayoría de los

TÉCNICAS DE RECONSTRUCCIÓN UTILIZADAS						
RM inmediata (n = 72)	TC	CSE	CSI	H6	H12	CII
Colgajo rotatorio mamario (Clough-Kroll)	–	–	1	–	–	–
Resección losange simple	1	–	–	–	–	–
Técnica de A. Grisotti	14	–	–	–	–	–
Técnica <i>round block</i>	–	1	1	–	1	–
Jareta en bolsa de tabaco	6	–	–	–	–	–
Mastoplastia de reducción con resección del CAP	29	–	–	1	–	–
Mastoplastia de reducción sin resección del CAP	–	2	2	2	5	3
TRAM <i>flap</i> pediculado	–	1	–	–	–	–
Colgajo de dorsal ancho solo	–	1	1	–	–	–
Corrección inmediata de la mama restante 55%.						

Tabla IV

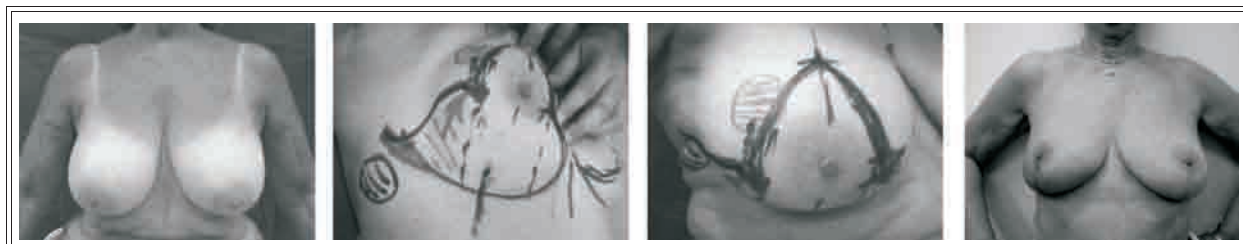


Figura 12. Técnica de Mc Kisson. Tumor de cuadrante superior externo de mama derecha de 5 cm. Resección con margen oncológico y vaciamiento axilar. Reconstrucción mamaria con técnica de Mc Kisson con elevación de colgajo glandular de cuadrante inferior externo de la mama para reparar el defecto. Resultado final.

casos la utilización de colgajos miocutáneos.

Esquemáticamente encontramos en nuestra experiencia dos grupos de pacientes, uno con deformidades menores que pueden ser corregidas con procedimientos simples como colgajos locales o mastoplastias contralaterales para corrección de simetría (Figura 18), y otro con deformidades mayores que se deben corregir generalmente con colgajos miocutáneos, siendo el más utilizado el colgajo de *latissimus dorsi* en cualquiera de sus variedades: con expansores o prótesis, extendido o muscular (*miniflap*). Excepcionalmente se indica el TRAM *flap* o el SIEA *flap*²⁵ (colgajo microquirúrgico de vasos epigástricos inferiores superficiales) (Figura 19).

Las indicaciones realizadas de acuerdo a los defectos a corregir en las secuelas del tratamiento conservador se muestran en la Tabla V.

Las pacientes fueron seguidas según pautas de la institución con examen clínico trimestral

los primeros tres años y semestral posteriormente. Se hicieron mamografías semestralmente el primer año y anualmente después, complementándose con otros estudios de acuerdo a necesidad (ecografía, centellograma mamario con sestamibi, RNM con gadolinio).

El seguimiento medio de la serie de reconstrucciones inmediatas fue de 54 meses (rango 5-118). Fueron examinadas las complicaciones posoperatorias, recurrencias locales y a distancia de este grupo. Se evaluaron las tasas actuariales de recaídas locales, supervivencia global y libre de enfermedad con el test de Kaplan-Meier. En las reconstrucciones diferidas se analizaron las complicaciones.

Los resultados cosméticos fueron evaluados subjetiva y objetivamente en todas las pacientes con un *score* de 1 a 5 (1: malo; 2: regular; 3: bueno; 4: muy bueno; y 5: excelente), analizando los siguientes parámetros: simetría de volumen; forma y proyección de las mamas; sime-

TÉCNICAS DE RECONSTRUCCIÓN UTILIZADAS	
RM diferida (n = 10)	
Mastoplastia de reducción sin resección del CAP	2
Colgajo de dorsal ancho solo	1
Colgajo de dorsal ancho más prótesis	1
Prótesis	6
Corrección inmediata de la mama restante 80%.	

Tabla V

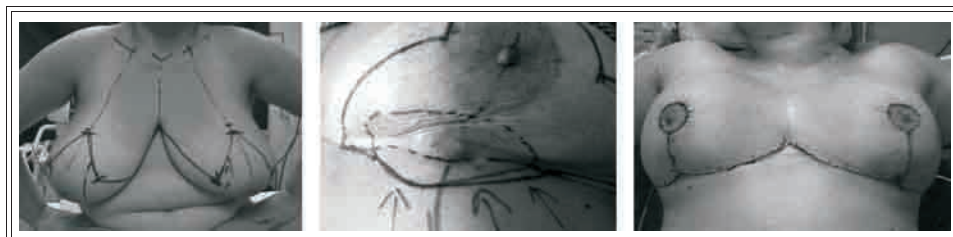

Figura 13. Mastoplastia a pedículo superior. Tumor de hora 6 de mama izquierda. Resección con margen oncológico y vaciamiento axilar. Reconstrucción con mastoplastia a pedículo superior. Corrección simultánea de simetría. Resultado final.

tría del CAP; calidad de las cicatrices y secuelas radiantes.²⁰

RESULTADOS

La clasificación de las secuelas a prevenir y los procedimientos de reconstrucción inmediata a elegir en cada caso fueron de mucha utilidad para sistematizar las técnicas a utilizar y poder ayudar a decidir a los integrantes del equipo de trabajo de nuestra institución, con diferentes niveles de experiencia, la técnica correcta.

Los niveles de complejidad de las técnicas reconstructivas fueron utilizados de acuerdo a la experiencia adquirida en los mismos, estando la mayoría de los integrantes en el nivel 2 (entrenamiento en técnicas de mastoplastias de reducción y aumento).

La experiencia con todas las técnicas logró

un cambio en el tiempo de las indicaciones, sobre todo en los tumores centrales (70% de las reconstrucciones inmediatas) en donde luego de una experiencia inicial con la técnica de Grissotti, en la que se trataba de no corregir la mama restante, se fue evolucionando a técnicas más sencillas con resección circular del CAP y cierre con jareta sin retoque de la mama opuesta y con buena simetría sin cicatrices para pacientes sin grandes requerimientos estéticos, o mastoplastias con neoareola y corrección de simetría simultánea para casos de más demanda estética.

Los procedimientos más complejos (CLD, TRAM) fueron limitados a casos excepcionales de pacientes con secuelas de cirugías previas no oncológicas y tumores de mama con indicación de tratamiento conservador o tumores localmente avanzados.

La prevención de las secuelas en los cuatro

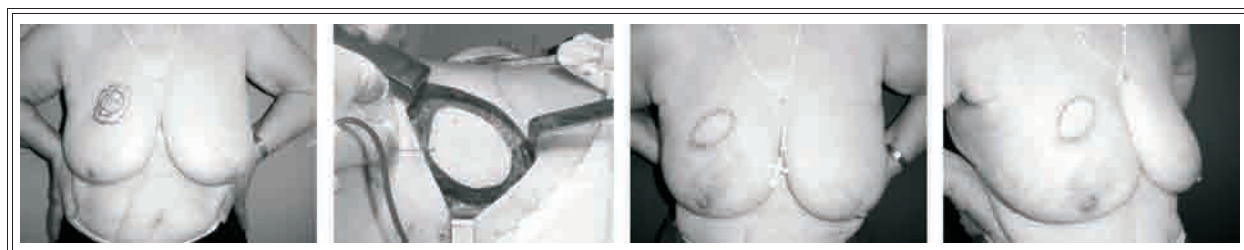

Figura 14. Colgajo de dorsal ancho. Tumor de cuadrante superior interno de mama derecha. Resección con margen oncológico reseccando piel y vaciamiento axilar. Reconstrucción con rotación de colgajo de dorsal ancho reparando el defecto. Resultado final.

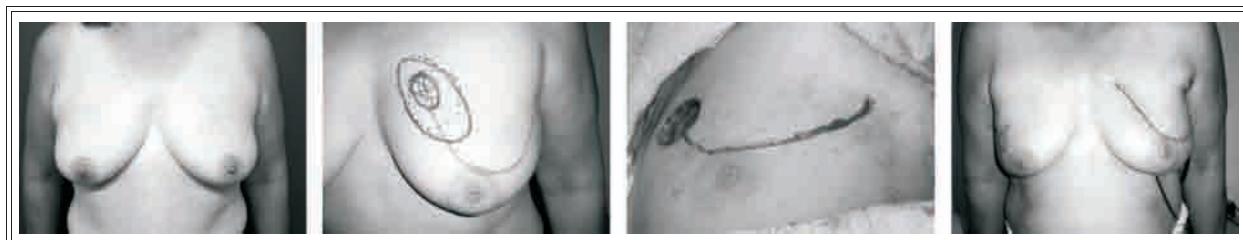

Figura 15. *Flap* rotatorio local. Tumor de cuadrante superior interno de mama izquierda. Resección con margen oncológico resecaando piel y vaciamiento axilar. Reconstrucción con rotación de *flap* de cuadrante superior externo de la mama. Resultado final.

cuadrantes y en hora 6 y 12 fueron resueltas con decisiones personalizadas a cada caso, cuidando especialmente los pedículos que vascularizan al CAP y a los colgajos glandulares que fueron a reemplazar la amplia zona de resección tumoral (Figuras 9 y 12). En los tumores de cuadrante superior interno, el lugar mas dificultoso para disimular las secuelas, de los 3 casos operados, sólo en uno se pudo evitar dejar cicatriz en la zona, necesitando en los otros 2 casos colgajos rotatorios o miocutáneos con la corrección del defecto, pero sin poder evitar las cicatrices (Figuras 14, 15 y 17).

El vaciamiento axilar por incisión separada o por la vía de abordaje mamario, mostró proporcionalmente la misma cantidad de ganglios extirpados: 14,70 *versus* 15,57.

En las 40 pacientes que recibieron en forma simultánea procedimientos de corrección de

simetría en la otra mama con mastoplastias de reducción o mastopexias, no se encontró en el estudio anatomopatológico carcinoma contralateral.

La duración de los procedimientos incrementó el tiempo quirúrgico en un promedio de 1 hora para las mastoplastias unilaterales, 2 horas para los procedimientos bilaterales y los colgajos de *latissimus dorsi*.

Con un seguimiento medio de 54 meses (rango 5-118) observamos 3 recidivas locales en el mismo cuadrante de la resección y 2 tumores nuevos en otros cuadrantes de la misma mama. Se perdieron del control 8 enfermas. Seis pacientes fallecieron a la fecha, 5 casos con metástasis de cáncer de mama sin recidiva local y uno de un carcinoma esofágico. Cinco pacientes se encuentran vivas con metástasis y 53 vivas libres de enfermedad. Las tasas actuariales a 5 años de

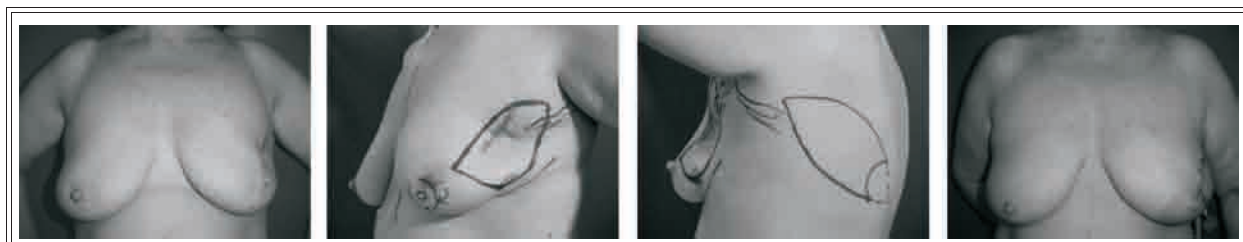

Figura 16. Colgajo de dorsal ancho. Tumor de cuadrante superior externo de mama izquierda. Secuela cicatrizal con pérdida de volumen en mismo sector por biopsia previa. Resección con margen oncológico resecaando cicatriz previa y vaciamiento axilar. Reconstrucción del defecto con rotación de colgajo de dorsal ancho. Resultado final.

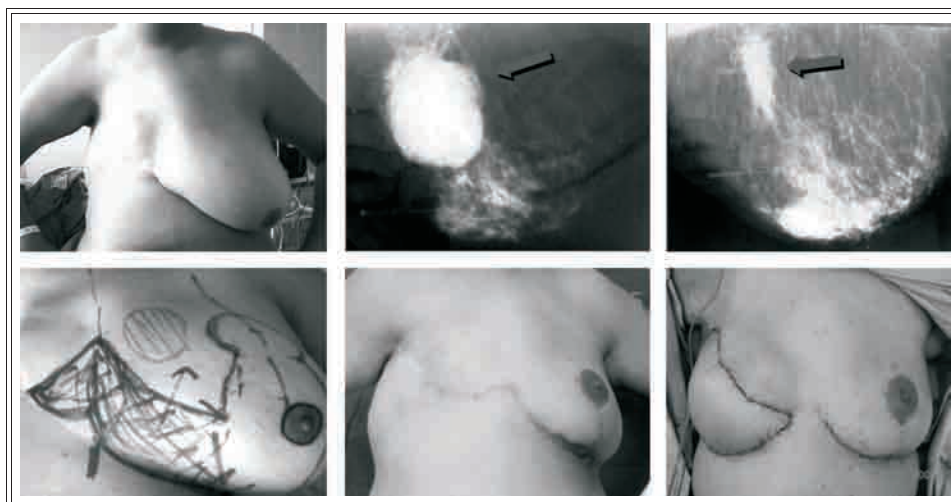


Figura 17. Mastoplastia sin neoareola. Tumor de cuadrante superior interno de mama izquierda de 8 x 9 cm. Quimioterapia de inducción con respuesta total clínica y mayor mamográfica. Resección con margen oncológico, vaciamiento axilar por la misma vía y reconstrucción con técnica bipedunculada de Mc Kisson. Dos años después reconstrucción mamaria derecha con TRAM *flap* microquirúrgico.

recidivas locales, sobrevida global y sobrevida libre de enfermedad, fueron de 8,3%, 93,2% y 81,3%, respectivamente.

El seguimiento con mamografía resultó satisfactorio en la mayoría de los casos, asociado al examen clínico (90%), siendo complementado en el resto por ecografía, centellograma mamario o RNM.

En esta serie, si observamos los resultados obtenidos con las diferentes técnicas y comparamos con los resultados que habitualmente se observan en pacientes con problemas similares sin tratamientos reconstructivos, queda a la vista que, por ejemplo, la mayoría de los casos con lesiones centrales hubieran terminado en una mastectomía o en cirugías no satisfactorias y en las situaciones de tumores en cuadrantes internos periféricos, inferiores o en hora 12, en pacientes con mamas medianas o grandes, las secuelas radioquirúrgicas demandarían técnicas más complejas que las realizadas para su reparación, sin las mismas perspectivas de éxito.

Actualmente el factor más importante concerniente a la influencia de la cirugía en el control local del cáncer de mama es la resección con márgenes amplios y libres de enfermedad. Esto cobra valor en la actualidad, sobre todo en los protocolos de conservación mamaria en los estadios III, donde la aplicación de estas técnicas permite ampliar las indicaciones de la preservación del órgano. Nosotros tratamos 5 casos sometidos a quimioterapia de inducción, en los

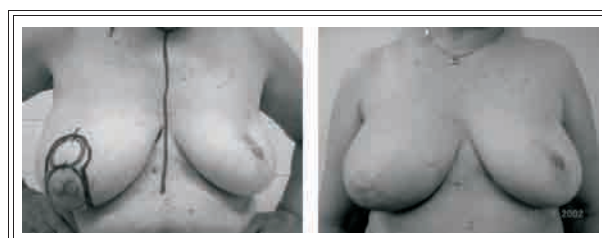


Figura 18. Secuela de tratamiento conservador en mama izquierda tipo II. Tumor central sucesivo de mama derecha tratado con mastoplastia con neoareola. Este procedimiento logra corregir la secuela de asimetría del tratamiento de la mama izquierda.

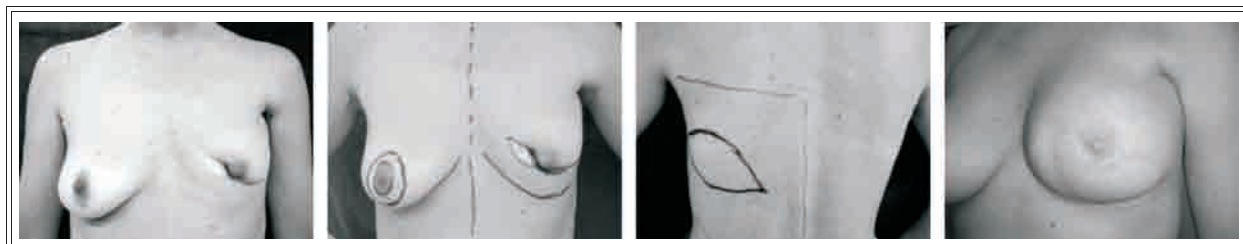


Figura 19. Colgajo de dorsal ancho y prótesis. Secuela tipo III de tratamiento conservador. Reconstrucción diferida con rotación de colgajo de dorsal ancho reparando el defecto más prótesis de siliconas. Resultado final.

cuales pudimos conservar la mama con buen resultado, márgenes libres en la biopsia por congelación y diferida (Figuras 10 y 17). Otro factor a analizar son los efectos de la radioterapia en la cirugía conservadora, sobre todo en pacientes con mamas grandes y/o ptosis mamaria, donde observamos, coincidentemente con lo publicado en la bibliografía, los mejores resultados posoperatorios en las mamas reducidas, debido esto a que la disminución del volumen facilita la mejor homogeneidad de la dosis radiante y menores secuelas.

Las reconstrucciones diferidas si bien fueron pocos casos, siempre presentaron, salvo excepciones, dificultades para lograr un buen resultado cosmético por la retracción cicatrizal, radiodermatitis y fibrosis, presente como secuela del tratamiento quirúrgico y radiante; la técnica más utilizada (60%) fue la colocación de prótesis con un 80% de corrección simultánea de la mama restante y un índice de malos resultados del

80%, a expensas de contracturas capsulares severas. La indicación de esta técnica no fue por ser primera opción, sino por preferencia de las pacientes que rechazaron la utilización de colgajos miocutáneos. Cuando utilizamos colgajos locales (mastoplastias de reducción o CLD) los resultados fueron satisfactorios en todos los casos.

Las complicaciones posoperatorias se muestran en la Tabla VI. Es interesante destacar, como se observa en otras experiencias,²⁶ la marcada diferencia de complicaciones entre los procedimientos inmediatos y diferidos, con un alto porcentaje en los últimos (60%), secundarios a la retracción cicatrizal, radiodermatitis y fibrosis, presente como secuela del tratamiento y la utilización de prótesis. Las prótesis asociadas a tratamiento radiante previo generan un alto riesgo de contracturas capsulares severas (Baker 3 y 4).

Las complicaciones de los procedimientos inmediatos fueron de fácil solución y no retra-

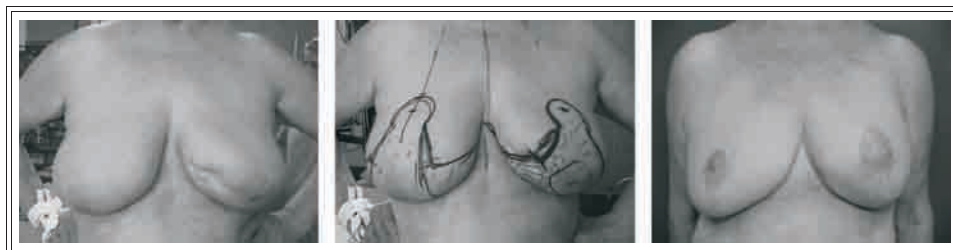

Figura 20. Tratamiento conservador de tumor de CII de mama izquierda y reconstrucción inmediata con mastoplastia con conservación del CAP. Infección y necrosis parcial de la areola homolateral. Mal resultado estético con asimetría del CAP, aplanamiento del pezón y alteración de forma y simetría de las mamas.

COMPLICACIONES			
	RM inmediata (n = 72)	RM diferida (n = 10)	Otra mama
Hematoma	2	-	-
Infección	5	-	-
Retraso de la cicatrización	5	-	3
Seroma mamario	-	1	-
Seroma axilar	6	-	-
Seroma de dorso	-	1	-
Contractura capsular severa (Baker 3/4)	-	4	-
Necrosis parcial de areola y/o pezón	1	-	-
Necrosis parcial de colgajo	1	-	-
Total de complicaciones	20-28%	10-60%	3

Tabla VI

saron el inicio de los tratamientos adyuvantes.

Con relación a los resultados obtenidos considerados por el análisis objetivo del profesional actuante, un observador independiente y la opinión de la paciente fueron:

- En el grupo de mastoplastia de reducción con resección del CAP el 50% excelentes y el 50% muy buenos.
- En las mastoplastias sin resección del CAP el 67% fue excelente, el 16% muy bueno, el 8% regular y el 8% malo.
- En las resecciones con técnica de Grisotti el 25% fue excelente, el 50% muy bueno y el 25% restante bueno.
- Las técnicas de jareta en bolsa de tabaco dieron un resultado excelente y muy bueno en

todos los casos.

- En el *round block* los resultados fueron excelentes en el 66% y regulares en el 33%.

En los grupos de mastoplastia con o sin resección del complejo areola-pezón, en donde todas las pacientes tenían algún grado de hipertrofia mamaria, la radioterapia no tuvo influencia en los resultados estéticos regulares y malos, siendo la consecuencia de los mismos las infecciones, trastornos de cicatrización de la herida o necrosis parcial del CAP.

Los resultados estéticos globales para reconstrucción inmediata fueron satisfactorios (buenos, muy buenos y excelentes) en el 84% de los casos (Figuras 10 a 13), regulares en el 9% y malos en el 7% (Figura 20). En este grupo la radioterapia

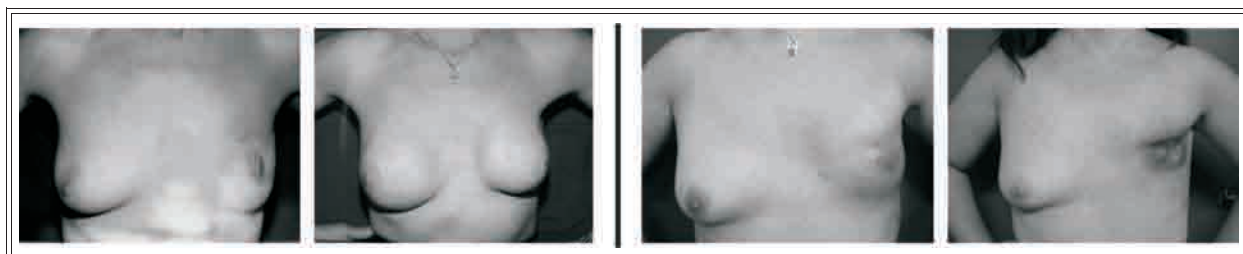


Figura 21. Tratamiento conservador y reconstrucción diferida con prótesis. Secuelas: Izquierda, contractura capsular severa. Derecha, extrusión protésica.

pia adyuvante no alteró los resultados estéticos originales.

En las reconstrucciones diferidas los resultados fueron satisfactorios en el 50% de los casos, regulares en el 20% y malos en el 30%. Este alto porcentaje de resultados regulares y malos se debió en general a las secuelas con contractura capsular secundaria a la colocación de prótesis (Figura 21).

DISCUSIÓN

La integración de las técnicas de cirugía plástica en el tratamiento conservador del cáncer de mama, es un nuevo enfoque que permite fundamentalmente mejorar los resultados cosméticos de esta cirugía y disminuir las secuelas.

Después del tratamiento conservador convencional, en general entre el 20% y 30% de las pacientes presentan algún tipo de deformidad.¹⁰ La corrección diferida de estas secuelas es en general difícil, debido fundamentalmente a los efectos de la radioterapia y las alteraciones de volumen por la resección.

Cuando tratamos tumores de 5 cm o más, lesiones con mala delimitación o área de microcalcificaciones que comprometen un cuadrante e indicación de tratamiento conservador, una de las mayores limitaciones es la capacidad de realizar grandes resecciones sin alterar el resultado estético. Sabemos que en estos casos el riesgo de compromiso de los márgenes es alto,²⁷ y es necesario frecuentemente reintervenciones de ampliación o remover mucho tejido con las consecuentes secuelas agravadas a posteriori con la radioterapia. Es conocido lo dificultoso que es reparar estas secuelas en procedimientos diferidos, en nuestra experiencia, además de necesitar técnicas complejas (colgajos) con un nivel de entrenamiento alto para realizarlas (nivel 3), nos expusimos a complicaciones, secuelas en zonas

dadoras y un alto porcentaje de malos resultados a largo plazo. Estos conceptos son comparables con las experiencias de Clough,¹⁰ Berrino²⁸ y Bostwick.²⁹

En estos casos, donde la mastectomía puede plantearse como opción, con técnicas de cirugía oncoplástica pudimos lograr la extensión de resección correcta, remodelado inmediato y corrección de simetría simultánea con buenos resultados.

La quimioterapia de inducción en los estadios III complica el análisis de los márgenes y la extensión de la resección cuando se quiere evaluar la conservación mamaria. Es sabido que la remisión patológica de los tumores mamarios con el tratamiento no es concéntrica y uniforme, sino que es frecuente la persistencia de focos tumorales residuales aislados rodeados de fibrosis en el área del tumor primario.³⁰ Por lo tanto, es necesario si uno quiere indicar un procedimiento seguro independientemente de una posible respuesta clínica completa, reseca la zona correspondiente al tamaño tumoral pretratamiento. Con esta táctica obviamente, si uno analiza que primariamente todos estos tumores superan los 5 cm, es necesario utilizar las técnicas de reconstrucción inmediata para no dejar secuelas, teniendo en cuenta dejar clips metálicos en los márgenes de resección para facilitar el tratamiento radiante del lecho o localizar zonas de posibles ampliaciones.

La relación entre volumen mamario y tamaño tumoral, puede en algunas pacientes con indicación de conservación mamaria limitar su utilización. Frecuentemente la resección de lesiones menores de 5 cm en mamas pequeñas o medianas produce deformidades de difícil prevención con las técnicas convencionales. En esta situación hemos obtenido buenos resultados con la técnica de *round block*, donde se compensó el déficit glandular y la deformidad residual con el remodelado mamario y la resección de piel

compensadora (Figura 10).¹³ En estas pacientes siempre fue necesaria la corrección de simetría simultánea.

Los tumores centrales fueron durante mucho tiempo indicación de mastectomía o, en algunas situaciones, pasibles de resecciones losángicas con pérdida de la proyección mamaria y alteración de la simetría.^{10,13} Varias técnicas se describieron para ampliar las indicaciones de la cirugía conservadora en esta localización tumoral, como señalarlos anteriormente. En la evolución de nuestra experiencia, donde los tumores centrales representaron la causa más frecuente de indicación de reconstrucción inmediata (70%), creemos que la resección circular del CAP y cierre con jareta sin retoque de la mama opuesta para pacientes sin grandes requerimientos estéticos, o mastoplastias con neoareola y corrección de simetría simultánea, para casos de más demanda estética, son las técnicas más aconsejables para estas situaciones. Si bien con la técnica de Grissotti obtuvimos buenos resultados, ésta deja más secuelas cicatrizales en comparación con el grupo de resección circular del CAP y cierre con jareta.

Otro factor a analizar son los efectos de la radioterapia en la cirugía conservadora, sobre todo en pacientes con mamas grandes y/o ptosis mamaria. En varias publicaciones fueron analizadas las alteraciones en la mama irradiada de acuerdo al volumen de la misma y a la homogeneidad de las dosis administradas. Moody³¹ en un estudio prospectivo y *randomizado*, observó los efectos adversos de la radioterapia en mamas pequeñas, medianas y grandes, encontrando resultados estéticos negativos moderados o severos en sólo el 6% de las mamas pequeñas, llegando al 39% en mamas grandes. Gray³² estudió 267 pacientes irradiadas luego de una cirugía conservadora, observando una disminución significativa de los resultados estéticos en las pacientes con macromastia y un inadecuado tratamiento con áreas sobre- o subirradiadas del

10% al 15% por la no homogeneidad de las dosis debida al tamaño de la mama. Trieman³³ utilizó pequeñas fracciones (1,8-2,0 Gy) y aceleradores de alta energía, para compensar la no homogeneidad de las dosis, pero no pudo disminuir el edema, la incomodidad, ni mejorar los resultados estéticos.

En todas nuestras pacientes observamos buenos resultados posactínicos en las mamas reducidas, por lo que como dice Smith,³⁴ creemos que en pacientes con mamas grandes y péndulas la asociación de tratamiento conservador y reducción mamaria debe ser considerada, por proveer buen resultado cosmético y funcional, y al mismo tiempo minimizar las dificultades potenciales de la radioterapia.

La incidencia de carcinomas ocultos en la mama contralateral varía de acuerdo a las diferentes publicaciones. Cuando analizamos específicamente casos de cirugía conservadora y mastoplastias con corrección de la mama restante, Rietjens³⁵ observó un 4,5% de incidencia de carcinomas ocultos en la otra mama. Si bien es claro que la mastoplastia contralateral da la oportunidad de detectar en el estudio histológico enfermedad subclínica, en las 40 pacientes de nuestra serie que recibieron en forma simultánea procedimientos de corrección de simetría con mastoplastias de reducción o mastopexias, no encontramos carcinoma contralateral.

No observamos dificultades en el seguimiento de la mama reconstruida con los métodos diagnósticos convencionales, ni inconvenientes adicionales por el modelado glandular en el control mamográfico, comparando con el seguimiento de mamas con cirugía conservadora sin reconstrucción.

Si bien el porcentaje de complicaciones en las reconstrucciones inmediatas (28%) parece alto, éstas fueron en la mayoría de las pacientes de poca complejidad y no alteraron los resultados

finales. Clough²⁶ observó en su experiencia con estos procedimientos una tasa de complicaciones del 20%.

No sucedió lo mismo en los procedimientos diferidos, en donde la alta incidencia y complejidad de las mismas implicaron secuelas estéticas de difícil solución. En este último grupo la variable que incrementó las complicaciones fue la asociación de prótesis solas (sin colgajos asociados) y radioterapia con producción de contracturas capsulares severas (Baker 3 y 4) en el 80% de los casos. Este problema es constantemente expuesto en las publicaciones que evalúan la asociación de reconstrucción mamaria con prótesis y radioterapia.³⁶⁻³⁸ Nuestras pocas indicaciones de prótesis en reconstrucción diferida fueron hechas en situaciones especiales de decisión personal de las pacientes, informadas del riesgo de resultados no deseados. En la actualidad contraindicamos absolutamente estos procedimientos.

Las curvas de recaída local, sobrevida global y libre de enfermedad de las pacientes con reconstrucción inmediata, no mostraron diferencia con relación a las pacientes con cirugía conservadora, con o sin reconstrucción, publicadas en otras series.^{1,20,26}

Si observamos los resultados obtenidos con las diferentes técnicas en reconstrucción inmediata (buenos, muy buenos y excelentes, en el 84% de los casos) y comparamos con los resultados que habitualmente se observan en pacientes con problemas similares sin tratamientos reconstructivos, queda a la vista que, por ejemplo, en la mayoría de los casos con lesiones centrales se hubiera terminado en una mastectomía o en cirugías cosméticamente no satisfactorias, y en las situaciones de tumores en cuadrantes internos periféricos, inferiores o en hora 12, las secuelas radioquirúrgicas demandarían técnicas más complejas que las realizadas para su reparación sin las mismas perspectivas de éxito.

Este porcentaje de buenos resultados coincide con el observado en otra serie utilizando varias técnicas de cirugía oncoplástica y reconstrucción inmediata.^{26,39-41}

En las reconstrucciones diferidas los resultados fueron insatisfactorios en el 50% de los casos, relacionado esto directamente con las contracturas capsulares severas secundarias a la asociación de prótesis y radioterapia previa.

La ventaja de contar en nuestro Departamento de Mastología con profesionales entrenados o en vías de entrenamiento en técnicas de cirugía oncológica y reconstructiva, hizo posible el desarrollo de estos procedimientos y la obtención de buenos resultados, igualmente hay que destacar que es necesario, sobre todo en las técnicas de nivel 2 y 3 de complejidad, el mantenimiento constante de la curva de aprendizaje. La sistematización de las secuelas a prevenir y de las técnicas de reparación, ayudó a decidir a los integrantes del equipo de trabajo con diferentes niveles de experiencia la indicación de la técnica correcta.

Por último las ventajas psicológicas sobre las pacientes son claramente evidentes, no sólo por evitar la mastectomía o las secuelas de un tratamiento conservador con pobres resultados, sino también por el beneficio de la reducción o la corrección de la ptosis mamaria en muchas mujeres que arrastraban el complejo del volumen de sus mamas y se sienten reconfortadas con el tamaño posoperatorio logrado.

CONCLUSIONES

- 1) La combinación de las técnicas de cirugía oncológica y reparadora (cirugía oncoplástica) provee una nueva opción en el tratamiento del cáncer de mama.
- 2) En las contraindicaciones relativas de la cirugía conservadora por ubicación o tamaño de la lesión, se logró un control oncológico

correcto con buen resultado estético.

- 3) Los parámetros a analizar para prevenir las secuelas y la sistematización de las técnicas para evitarlas, ayudaron a cada integrante de nuestro equipo de trabajo a indicar correctamente cada procedimiento, independientemente de su experiencia previa.
- 4) El desarrollo de todas estas técnicas necesitó una curva de aprendizaje y el mantenimiento de la misma, sobre todo en los procedimientos de segundo y tercer nivel de complejidad.
- 5) Las complicaciones en reconstrucción inmediata fueron de poca complejidad, fácil solución y no alteraron el resultado estético en la mayoría de las pacientes.
- 6) Las complicaciones en reconstrucción diferida fueron más frecuentes y empeoraron los resultados estéticos, a expensas fundamentalmente de las contracturas capsulares severas. Por este motivo, actualmente contraindicamos la colocación de prótesis en estas reconstrucciones.
- 7) Las curvas de recaída local, sobrevida global y libre de enfermedad, fueron comparables a las publicadas en otras series con o sin reconstrucción.
- 8) Los resultados estéticos secundarios a la reconstrucción inmediata fueron significativamente más satisfactorios en porcentaje a las reconstrucciones diferidas, por lo que creemos que de ser posible, se deberían indicar estas técnicas como prevención de futuras secuelas.
- 9) Sin comprometer el abordaje multidisciplinario del cáncer de mama, los procedimientos de cirugía oncoplástica en tratamiento conservador permiten ampliar sus indicaciones, logrando resecciones satisfactorias con buen resultado estético.

REFERENCIAS

1. Fisher B, Anderson S, Redmond CK, et al. Reanalysis and results after 12 years of follow-up in a randomized clinical trial comparing total mastectomy with lumpectomy with or without irradiation in the treatment of breast cancer. *N Engl J Med* 1995; 333: 1456-1461.
2. Van Dongen JA, Voogd AC, Fentiman IS, et al. Long-term results of a randomized trial comparing breast-conserving therapy with mastectomy: European Organization for Research and Treatment of Cancer 10801 trial. *J Natl Cancer Inst* 2000; 92: 1143-1150.
3. Jacobson JA, Danforth DN, Cowan KH, et al. Ten-year results of a comparison of conservation with mastectomy in the treatment of stage I and II breast cancer. *N Engl J Med* 1995; 332: 907-911.
4. Fisher B, Dignam J, Wolmark N, et al. Lumpectomy and radiation therapy for the treatment of intraductal breast cancer: findings from National Surgical Adjuvant Breast and Bowel Project B-17.
5. Julien JP, Bijker N, Fentiman IS, et al. Radiotherapy in breast-conserving treatment for ductal carcinoma in situ: first results of the EORTC randomised phase III trial 10853. EORTC Breast Cancer Cooperative Group and EORTC Radiotherapy Group. *Lancet* 2000; 355: 528-533.
6. Solin LJ, Kurtz J, Fourquet A, et al. Fifteen-year results of breast conserving surgery and definitive breast irradiation for the treatment of ductal carcinoma in situ of the breast. *J Clin Oncol* 1996; 14: 754-763.
7. Fisher B, Brown A, Mamounas E, et al. Effect of preoperative chemotherapy on local-regional disease in women with operable breast cancer: findings from National Surgical Adjuvant Breast and Bowel Project B-18. *Clin Oncol* 1997; 15: 2483-2493.
8. Schwartz GF, Birchansky CA, Komarnicky LT, et al. Induction chemotherapy followed by breast conservation for locally advanced carcinoma of the breast. *Cancer* 1994; 73: 362-369.
9. Scholl SM, Asselain B, Palangie T, et al. Neoadjuvant chemotherapy in operable breast cancer. *Eur J Cancer* 1991; 27: 1668-1671.
10. Clough K, et al. Cosmetic sequelae after conservative treatment for breast cancer: Classification and results of surgical correction. *An Plast Surg* 1998; 41: 471-481.
11. NCCN. National Comprehensive Cancer Network. Clinical Practice Guidelines in Oncology. Breast Cancer - v.1.2005.
12. Audretsch W, et al. Oncoplastic surgery: Target volume reduction (BCT-mastopexy), lumpectomy reconstruction (BCT-reconstruction) and flap supported operability in breast cancer. Proceedings 2nd European Congress of Senology. Viena, Austria. October 2-6, 1994. Bologna, Italy, Monduzzi, 139-157, 1994.
13. Grisotti A. Conservative treatment of breast cancer. Reconstructive problems. In: *Surgery of the Breast, Principles and Art.* Scott L. Spear. Lippincott-Raven 1998; 10, 137-154.
14. Petit JY, et al. Breast reconstruction: Deformities after conservative breast cancer treatment. In: *Plastic and*

- Reconstructive Surgery of the Breast, Mosby-Year Book, Inc., 1991; 37, 455-466.
15. Silverstein M. Cosmetic quadrantectomy. Miami Annual Breast Cancer Conference, 1993.
 16. Goes J. Periareolar mammoplasty: double skin technique. *Rev Soc Bras Cir Plast* 1989; 4: 55-63.
 17. Clough K, et al. An approach to repair of partial mastectomy defects. *Plast Reconstr Surg* 1999; 104: 409-420.
 18. Veronessi U, et al. Breast cancer surgery: a century after Halsted. *J Cancer Res Clinic Oncol* 1996; 122: 74-77.
 19. Bouvet M, et al. Combined breast-conserving therapy and bilateral reduction mammoplasty facilitates post-operative radiotherapy and improves cosmesis in patients with early-stage breast cancer and large pendulous breasts. *Breast disease: A year book quarterly*, 1996; vol.7, 3: 236-240.
 20. Nos C, et al. Conservative treatment of lower pole breast cancers by bilateral mammoplasty and radiotherapy. *Eur J Surg Oncol* 1998; 24: 508-514.
 21. Slavin S. Reconstruction of the partial mastectomy defect with autogenous tissues. Symposium on Aesthetic and Reconstructive Surgery of the Body, Manhattan EET Hospital, New York, January 1993.
 22. Zoetmulder J, et al. Breast conservation therapy in patients with relatively large (T2-T3) breast cancers by preoperative irradiation and myocutaneous LD Flap reconstruction. A new technique in breast conservation. *Eur J Cancer* 1993; 29: 957.
 23. Benelli L. A new periareolar mamaplasty: Round block technique. *Aesth Plast Surg* 1990; 14: 99.
 24. Cresta González E, Noblía C, Armanasco E, Azar M. Cirugía oncoplástica (OPS) – reconstrucción inmediata tumor-específica (TSIR). Nueva terminología en el tratamiento quirúrgico del cáncer de mama. Definición. Clasificación y utilidad en el tratamiento conservador. *Pren Med Argent* 2000; 87: 823-834.
 25. Rizzuto R, Allen RJ. Reconstruction of a partial mastectomy defect with the superficial inferior epigastric artery (SIEA) flap. *J Reconstr Microsurg* 2004; 20(6): 441-445.
 26. Clough KB, et al. Oncoplastic techniques allow extensive resections for breast-conserving therapy of breast carcinomas. *Ann Surg* 2003; 237(1): 26-34.
 27. Silverstein MJ, Gierson ED, Colburn WJ, et al. Can intraductal breast carcinoma be excised completely by local excision? Clinical and pathologic predictors. *Cancer* 1994; 73: 2985-2989.
 28. Berrino P, Campora E, Santi P. Postquadrantectomy breast deformities: classification and techniques of surgical correction. *Plast Reconstr Surg* 1987; 79: 567-572.
 29. Bostwick J 3d, Paletta C, Hartrampf CR. Conservative treatment for breast cancer. Complications requiring reconstructive surgery. *Ann Surg* 1986; 203: 481-490.
 30. Bonadonna G, Veronesi U, Brambilla C, et al. Primary chemotherapy to avoid mastectomy in tumors with diameters of three centimeters or more. *J Natl Cancer Inst* 1990; 82: 1539-1545.
 31. Moody A. The influence of breast size on late radiation effects and association with radiotherapy dose inhomogeneity. *Radiother Oncol* 1994; 33: 106-112.
 32. Gray J. Primary breast irradiation in large breasted or heavy women: analysis of cosmetics outcome. *Int J Radiat Oncology Biol Phys* 1991; 21: 347-354.
 33. Triedman S. Factors influencing cosmetic outcome of conservative surgery and radiotherapy for breast cancer. *Surg Clin North Am* 1990; 70: 901-915.
 34. Smith M, Evans G. Reduction mammoplasty: Its role in breast conservation surgery for early-stage breast cancer. *Ann Plastic Surg* 1998; 41(3): 234-239.
 35. Rietjens M, Petit JY, Contesso G. The role of reduction mammoplasty in oncology. *Eur J Plast Surg* 1997; 20: 246-250.
 36. Evans GRD, Schusterman MA, Kroll SS, et al. Reconstruction and the radiated breast: Is there a role for implants? *Plast Reconstr Surg* 1995; 96: 1111.
 37. Kraemer O, Andersen M, Sum E. Breast reconstruction and tissue expansion in irradiated versus not irradiated women after mastectomy. *Scand J Plast Reconstr Surg Hand Surg* 1996; 30: 201.
 38. Vandeweyer E, Deraemaecker R. Radiation therapy after immediate breast reconstruction with implants. *Plast Reconstr Surg* 2000; 106: 56.
 39. Garusi C, Petit J. La place de la chirurgie plastique dans le traitement conservateur du cancer du sein. *Ann Chir Plast Esthet* 1997; 42: 168-176.
 40. Spear SL. Experience with reduction mammoplasty combined with breast conservation therapy in the treatment of breast cancer. *Plast Reconstr Surg* 2003; 111: 1102.
 41. Laxenaire A, et al. Place des reductions et pexies mammaires immediates dans le traitement conservateur des cancer du sein. *Ann Chir Plast Esthet* 1995; 40: 83-9.

DEBATE

Dr. Allemand: Muy buena la presentación. Dos preguntas; la primera es, estas pacientes que reciben radioterapia posterior a la cirugía, todas, porque tienen procedimientos conservadores, ¿hacen radioterapia de volumen mamario y boost? Y la segunda es, si del punto de vista del diseño del trabajo es lícito hablar de tiempo libre de enfermedad, tasa de recaídas y sobrevida global, en un grupo que en realidad no es homo-

géneo. No es lo mismo un cáncer localmente avanzado que hizo quimioterapia previa y luego cirugía preservando parte de la mama, que un carcinoma al que se le hizo una técnica de reconstrucción porque estaba en un lugar inadecuado. Entonces creo que esa cifra no expresa nada; es decir, sí expresa ese grupo, pero para el lenguaje habitual que nosotros manejamos deberíamos hacer referencia a qué estadio, si no me parece que estamos mezclando peras y manzanas.

Dr. González: Muchas gracias. La primer pregunta es si todas esas pacientes hacen radioterapia, obviamente son tratamientos conservadores. Cuando hay reducciones, lo que se hace, en general, es hablar con el radioterapeuta y muchas veces aplica sobredosis en la zona de la re-

sección que se marca. Actualmente lo marcamos con clips, antiguamente no se marcaba con clips pero se hacía una especie de *boost* central, o sea una especie de sobredosis central. Con respecto a la segunda pregunta, la observación es lógica y es lo que pensamos nosotros. Nosotros tenemos un grupo muy heterogéneo, obviamente los estadios III son los menos (son 5 pacientes), las demás son pacientes estadios I y II, pero en realidad es verdad que no es válido; incluso más, si uno ve la tasa de recidivas locales actuariales es más elevada de lo esperado. Nosotros tuvimos que hacer un análisis de esto, había muy pocos casos y no se podía hacer subgrupos, porque tampoco iba a ser estadísticamente significativo, pero quisimos mostrar esta experiencia en base a lo que nos pasó. Estoy de acuerdo con respecto a la consideración.

PÁGINA PARA PUBLICIDAD